

# DDS

DIGITAL DENTISTRY in SCIENCE

## Diretor Científico

Mauricio Accorsi

## Editor Adjunto

Fabio Pinto Guedes

## Conselho Editorial – Digital Dentistry in Science

Alael Barreiro Fernandes de Paiva Lino – SPO

Alekcey Glayzer Gavioli Colione – ILAPEO e PUC/PR

Daniel Paludo Brunetto – UFPR

Edson Illipronti-Filho – UMESP

Ernesto Rodrigues – SLMANDIC

Fabiana Furtado Freitas

Fábio Pinto Guedes – FASURGS

Fernando Melhem Elias – FOU SP

Fernando Moreira – FUNORTE e ABO/RS

Henrique Bacci – SLMANDIC

João Maria Baptista – UFPR

Max Luiz de Carvalho – UPPR

Mychelle Schmitt Gurgacz – ABRO

Renato Parsekian Martins – UNESP

Ricardo Fidos Horliana – Instituto Horliana

Ricardo Nisioka Kimura

Rita Baratela Thurler – ABOL e UNICSUL

Roberto Shimizu – UTP/PR e ILAPEO

## Sumário

Editorial .....101

Tratamento da má oclusão de Classe II/2 com alinhadores ClearCorrect - relato de caso.....104-112  
Roberto Hideo Shimizu, Rafaela Tramontin, Marcos André Duarte da Silva, Isabela Almeida Shimizu, Ana Cláudia M. Melo Toyofuku.

Protocolo clínico de desgastes interproximais no tratamento com alinhadores ortodônticos....114-118  
Roberto Soares da Silva Júnior, Fabio Pinto Guedes, Renato Parsekian Martins.

**“A Odontologia não é analógica nem digital. É intelectual, e as vezes requer um certo talento artístico”**

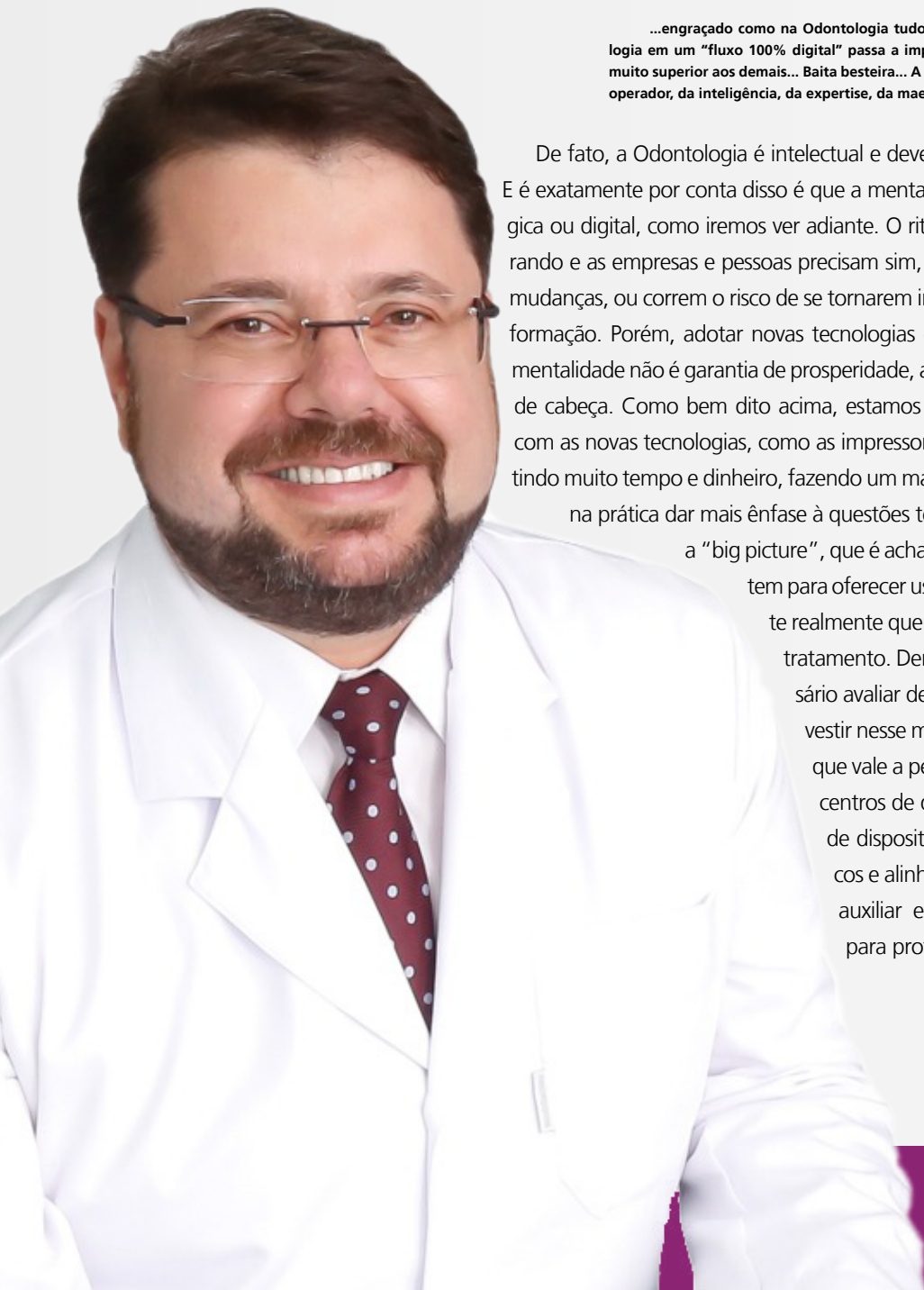
*Jon Gurrea*

## Você possui um *mindset* digital ou analógico???

Essa afirmação do Cirurgião-dentista espanhol Jon Gurrea, postada no Facebook pelo colega Curitibano Rogério Marcondes, não poderia estar mais correta. Como disse Marcondes:

*...engraçado como na Odontologia tudo se polariza, e atualmente, dizer que faz odontologia em um “fluxo 100% digital” passa a impressão de que o dentista está em uma dimensão muito superior aos demais... Baita besteira... A Odontologia continua sendo 100% dependente do operador, da inteligência, da expertise, da maestria e do bom senso profissional... (sic).*

De fato, a Odontologia é intelectual e deve ser realizada com amor e sabedoria. E é exatamente por conta disso é que a mentalidade do profissional pode ser analógica ou digital, como iremos ver adiante. O ritmo das mudanças digitais está acelerando e as empresas e pessoas precisam sim, estar atentas para acompanhar as mudanças, ou correm o risco de se tornarem irrelevantes em um mercado em transformação. Porém, adotar novas tecnologias de forma automática sem mudar de mentalidade não é garantia de prosperidade, ao contrário, pode ser uma grande dor de cabeça. Como bem dito acima, estamos vendo muitos colegas deslumbrados com as novas tecnologias, como as impressoras 3D, scanners, sistemas, etc., investindo muito tempo e dinheiro, fazendo um marketing pesado em redes sociais, para na prática dar mais ênfase à questões técnicas super específicas, do que para a “big picture”, que é achar um meio-termo entre o que o clínico tem para oferecer usando essas novidades, e o que o cliente realmente quer e espera como resultado de um bom tratamento. Dentro desse contexto, também é necessário avaliar de forma criteriosa o que faz sentido investir nesse momento em recursos tecnológicos e o que vale a pena terceirizar com parceiros, como os centros de diagnóstico por imagens e fabricantes de dispositivos terapêuticos, como guias cirúrgicos e alinhadores, por exemplo, que podem nos auxiliar em todo o workflow, especialmente para profissionais e clínicas de pequeno porte.



Mas o que significa pensar de forma analógica ou digital? Primeiro, precisamos entender o significado do termo da moda: - *mindset*, que pode ser traduzido do Inglês como mentalidade, e serve para definir o modo de pensar de uma pessoa e suas crenças. O termo vem da psicologia cognitiva, e se concentra em como as pessoas processam as informações. Os seres humanos têm uma capacidade limitada de absorver e gerenciar informações. As mentalidades ajudam a filtrar o que é absorvido e como isso tudo é interpretado. Ter um certo *mindset* significa agir de acordo com aquele conjunto de informações que estão sendo filtradas e processadas. Portanto, um *mindset* tem um aspecto cognitivo e um aspecto relacionado a ação de fato.

Sabe-se também que os *mindsets* não são estáveis e mudam ao longo do tempo como resultado de novas observações e experiências, por isso é tão importante estar sempre se mantendo atualizado, pois uma determinada mentalidade pode ajudar um profissional, ou negócio, a desenvolver seu próprio método — uma abordagem única para resolver problemas e tomar decisões em um contexto de informações cada vez mais complexo, ambíguo e dinâmico. Ou seja, ter a capacidade de adaptação constante é hoje uma das virtudes mais importantes que se pode desejar para permanecer no mercado com sucesso.

Quem possuiu um pensamento estagnado, que não faz comparações e não aceita discussões, o famoso “ca-beça dura”, é alguém que pode ter um *mindset* analógico. Preguiça, medo e orgulho são fatores importantes e, portanto, uma das consequências mais óbvias dessa mentalidade estática é a tendência de se evitar desafios, que são vistos como empreendimentos arriscados, e que podem revelar inadequações e uma necessidade premente por mudanças e adaptações. Diante de obstáculos, as pessoas com uma mentalidade estática tendem a fugir, ficar na defensiva, desistir facilmente e se imunizar a críticas, mesmo quando estas são construtivas. Hoje em dia, pensar dessa forma limitada pode trazer grandes prejuízos.

Por outro lado, a coragem de ousar e enfrentar novas situações é típico de quem tem um *mindset* dinâmico, uma mentalidade que tende ao crescimento e desenvolvimento pessoal, cuja característica mais marcante é o desejo de aprender. Os desafios são vistos como oportunidades de aprendizado. Cometer erros significa descobrir algo novo que antes era desconhecido e esforços constantes são necessários em direção ao progresso. As críticas são consideradas dicas valiosas e o sucesso de outros é um exemplo a ser imitado. Dessa forma, uma mentalidade dinâmica tem tudo a ver com um *mindset* digital.

Essa nova “ordem mundial” precisa ser melhor entendida dentro da Odontologia, de forma a tornar bons profissionais ainda melhores, auxiliados pelas novas tecnologias, sem que o oposto ocorra, ou seja, sem que profissionais limitados por uma mentalidade estática possam servir apenas como mão de obra barata de mega corporações que exploram em grande medida, as oportunidades de negócio na Odontologia. Dessa forma, as “marcas” também devem aceitar que vivemos em um novo mundo de responsabilidade, onde a ética, a cidadania corporativa, o serviço e a qualidade dos seus produtos estão sob constante escrutínio. Não podemos mais deixar grandes corporações esconder sua roupa suja atrás de um marketing muito bem estruturado e milionário, ou em breve teremos uma subcategoria de Cirurgiões-dentistas, - profissionais formados em cursos de nível superior, mas que atuarão como “técnicos em Odontologia” e não estou falando em técnicos em saúde bucal, ou técnicos em prótese dentária, profissões que já existem e fazem parte da equipe de saúde bucal. Dessa forma, fica o alerta para a importância sempre do conhecimento e experiência profissional, razoabilidade e afetividade, levando-se em conta que o motivo maior da nossa profissão é o cliente, e não a satisfação do nosso ego. Trabalhar esse *mindset* digital, requer um certo esforço, mas pode transformar a nossa prática pregressa em uma experiência empoderada pelas novas tecnologias, em sinergia com um mundo cheio de oportunidades e desafios como o que estamos vivendo.





## Tratamento da má oclusão de Classe II/2 com alinhadores ClearCorrect - relato de caso

### Class II/2 malocclusion treatment with ClearCorrect aligners - case report

Roberto Hideo Shimizu<sup>1</sup>  
Rafaela Tramontin<sup>2</sup>  
Marcos André Duarte da Silva<sup>3</sup>  
Isabela Almeida Shimizu<sup>4</sup>  
Ana Cláudia M. Melo Toyofuku<sup>5</sup>

#### Resumo

O objetivo deste trabalho foi abordar o planejamento e o tratamento de uma má oclusão de Classe II/2 tratada sem extrações, utilizando alinhadores transparentes. No tratamento dessa má oclusão é necessário considerar o grau de severidade, se é dentária ou esquelética (avaliar se acomete somente a maxila, somente a mandíbula ou ambas), se há ou não crescimento, a colaboração do paciente, dentre outros fatores. Atualmente, muitos pacientes que procuram o tratamento ortodôntico desejam utilizar aparelhos mais estéticos, principalmente aqueles que já utilizaram o aparelho fixo convencional. Dessa forma houve um grande incremento na demanda pelos alinhadores transparentes removíveis, proporcionando benefícios como estética, maior facilidade de higienização e menor tempo de tratamento. No presente caso clínico, procurou-se manter o bom relacionamento maxilo-mandibular, o perfil e o bom selamento labial. Para tanto foram utilizados os alinhadores da ClearCorrect®, optou-se por não extrair pré-molar e realizar a distalização sequencial do lado da má oclusão de Classe II, associando com elásticos intermaxilares de Classe II, desgastes interproximais (IPR) e *attachments*. Os resultados alcançados foram altamente satisfatórios, restabelecendo o bom engrenamento dos molares e caninos, as inclinações vestibulo-linguais adequadas dos incisivos superiores e inferiores, o overjet, o overbite e a correção das linhas médias. Portanto se concluiu que o tratamento desse caso clínico com alinhadores foi relativamente rápido, tão eficiente quanto o tratamento com aparelho fixo convencional e atendeu às expectativas estéticas da paciente.

**Descritores:** Ortodontia, má oclusão de Classe II de Angle, ClearCorrect, alinhadores transparentes.

#### Abstract

The aim of this research was to address the planning and treatment of a Class II/2 malocclusion treated without extractions, using orthodontic clear aligners. For this malocclusion treatment it is necessary to consider the severity degree, whether it is dental or skeletal (assess whether it affects only maxilla, mandible, or both), whether there is growth or not, patient collaboration, among other factors. Currently, many patients that search for orthodontic treatment seek more aesthetic appliances, mainly those who have already used the conventional fixed appliance. Thus, there was a great increase in the demand for removable clear aligners, since they provide benefits such as aesthetics, easier hygiene and shorter treatment time. In this case report, we tried to maintain good maxillomandibular relationship, the profile and good lip sealing. To do so, ClearCorrect® aligners were used, also it was chosen not to extract premolars and to perform a sequential distalization on the Class II malocclusion side, associated with Class II intermaxillary elastics, stripping (IPR) and attachments. The results were highly satisfactory, restoring good molars and canines relationship, adequate upper and lower incisors buccolingual inclinations, overjet, overbite and mi-

<sup>1</sup> Mestre, Doutor e Pós-doutor em Ortodontia – Faculdade de Odontologia de Araraquara – UNESP, Professor Adjunto Doutor de Ortodontia – UTP e Faculdade Ilapeo, Professor do Mestrado e Doutorado em Ortodontia – Faculdade Ilapeo.

<sup>2</sup> Graduada - UEPG, Especialista em Ortodontia – Faculdade Ilapeo.

<sup>3</sup> Mestre em Ortodontia – PUC-PR, Doutor em Odontologia Legal – USP-SP, Professor Adjunto Doutor de Ortodontia – UTP e Faculdade Ilapeo.

<sup>4</sup> Mestre em Ortodontia – PUC-PR, Doutora em Ciências da Saúde – Escola de Medicina da PUC-PR, Professora da Pós-graduação em Ortodontia – Faculdade Ilapeo.

<sup>5</sup> Mestre, Doutora e Pós-doutora em Ortodontia - Faculdade de Odontologia de Araraquara – UNESP, Diretora de Ensino, Pesquisa e Extensão – Faculdade Ilapeo, Professora do Mestrado e Doutorado em Ortodontia - Faculdade Ilapeo.

E-mail do autor: robertoshimizu@yahoo.com.br

Recebido para aprovação: 13/02/2019

Aprovado para publicação: 26/02/2019

Como citar este artigo:

Shimizu RH, Tramontin R, da Silva MAD, Shimizu IA, Toyofuku ACMM. Tratamento da má oclusão de Classe II/2 com alinhadores ClearCorrect - relato de caso. Orthod. Sci. Pract. 2020; 13(49):104-112.

DOI: 10.24077/2019;1349-104112

ddle line correction. Therefore, it was concluded that the treatment of this case with clear aligners was relatively quick, as efficient as the treatment with a conventional fixed appliance and met the patient's aesthetic expectations.

**Descriptors:** Orthodontics, Angle Class II malocclusion, ClearCorrect, clear aligners.

## Introdução

O tratamento ortodôntico tem sido cada vez mais procurado por pacientes adultos e os aparelhos fixos convencionais, como bráquetes e bandas, sempre foram o padrão ouro na Ortodontia<sup>1</sup>. Porém esses aparelhos são muito mais propensos à acúmulo de placa bacteriana e dificultam a higiene bucal, podendo resultar em lesões de manchas brancas, cárie e periodontite<sup>2,3</sup>. A saúde periodontal deve ser considerada um dos fatores de sucesso do tratamento ortodôntico e, durante o tratamento ortodôntico fixo, podem ocorrer fenômenos patológicos como sangramento gengival, gengivite, hipertrofia gengival e agravamento de bolsas periodontais<sup>4,5,6,7,8,9,10</sup>.

Outro fator importante para os pacientes que procuram o tratamento ortodôntico é a preocupação com a estética. Muitos pacientes que já realizaram tratamento ortodôntico anteriormente, utilizando aparelhos fixos convencionais, solicitam o tratamento com alinhadores transparentes removíveis. Além de melhor estética, podem causar menor reabsorção radicular e desconforto<sup>6,9,11,12,13,14</sup>. Os alinhadores são capazes de tratar vários tipos de má oclusão com grande previsibilidade nos movimentos dentários<sup>13</sup>.

A má oclusão de Classe II é um problema frequente e pode se apresentar unilateral, denominada por Edward H Angle como subdivisão. No planejamento do tratamento, o ortodontista deve considerar a etiologia da assimetria e sua correção, que, geralmente, envolve elásticos de Classe II, extrações, tração extraoral, distalizadores ortodônticos, dispositivos temporários de ancoragem esquelética e aparelhos funcionais fixos<sup>15</sup>. A proporção de sucesso do tratamento da má oclusão de Classe II pode ser influenciada por fatores como

a severidade da má oclusão, a idade do paciente e a colaboração com o tratamento<sup>16</sup>. Para o tratamento da Classe II sem extração, a distalzação dos molares superiores é frequentemente o método de escolha para obter 2 a 3mm de espaço na arcada<sup>4,17</sup>. Essa distalzação pode ser realizada por meio de forças extra ou intrabucais, porém alguns aparelhos produzem inclinação indesejada dos molares superiores e/ou perda de ancoragem anterior durante a movimentação<sup>18</sup>. Por outro lado, para Simon et al (2014)<sup>19</sup>, os alinhadores podem promover movimentos de translação como a distalzação de molares, torque de incisivos e rotação de pré-molar, contudo consideraram que o torque dos incisivos e a rotação dos pré-molares são movimentos desafiadores para essa modalidade de tratamento.

Portanto o objetivo deste trabalho é abordar o planejamento e o tratamento de uma má oclusão de Classe II/2 tratada sem extrações, utilizando alinhadores ClearCorrect® associados a elásticos intermaxilares, desgastes interproximais (IPR) e attachments.

## Relato de caso

Paciente do sexo feminino, 20 anos de idade, caucasiana, relatou como queixa principal o apinhamento ântero-inferior e superior e que não gostaria de ser submetida ao tratamento com aparelho fixo convencional. Para elaboração do diagnóstico e do plano de tratamento foi solicitada a documentação para alinhadores, consistindo de fotografias extra e intrabucais, radiografia panorâmica, telerradiografia de perfil e escaneamento digital de ambas as arcadas (arquivo STL).

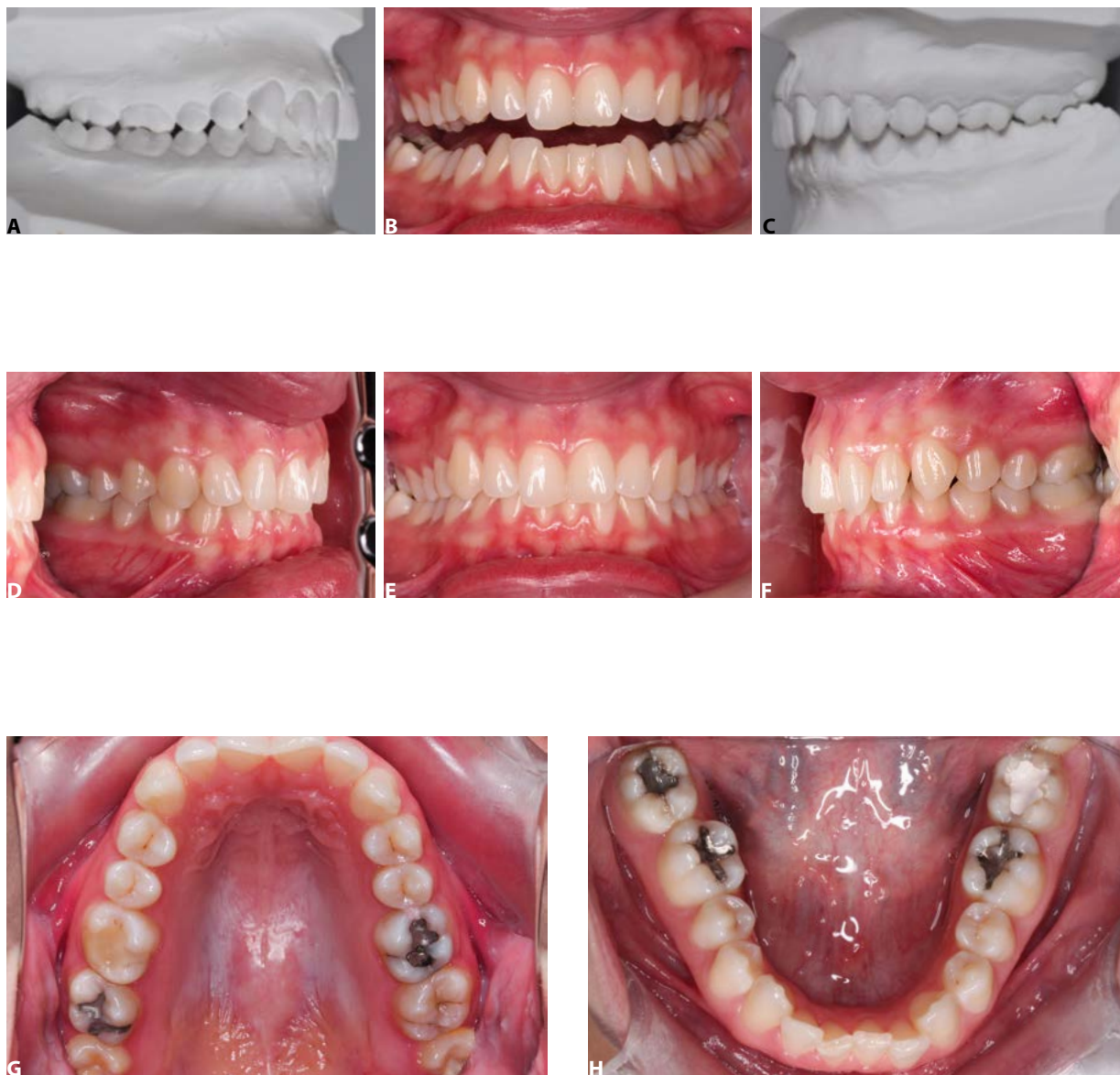Na avaliação facial, verificou-se uma paciente com simetria facial, perfil facial reto, ângulo nasolabial adequado e sorriso agradável (Figura 1).



**Figura 1 (A-C)** – Vistas extrabucais: (A) De perfil (B) Frontal (C) Sorrindo.

Na avaliação intrabuca, constatou-se uma má oclusão de Classe II/2 subdivisão direita. A linha média superior apresentava-se desviada 0,5 mm para a esquerda e a inferior desviada 1,0 mm para a direita, o *overbite* acentuado, o *overjet* adequado, rotação do

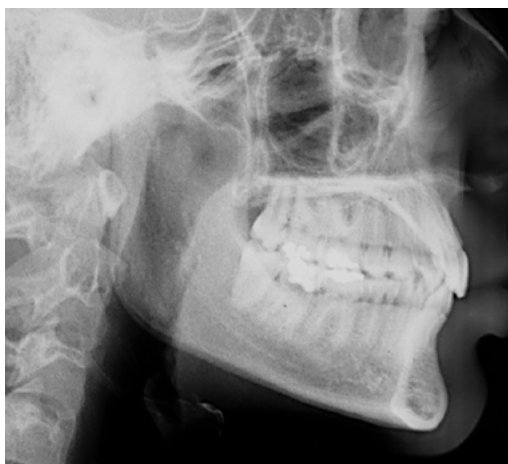dente 13, apinhamento dos dentes ântero-superiores e inferiores. As arcadas superior e inferior apresentavam moderada atresia, presença dos terceiros molares superiores e inferiores e o elemento 37 necessitava tratamento endodôntico (Figura 2).



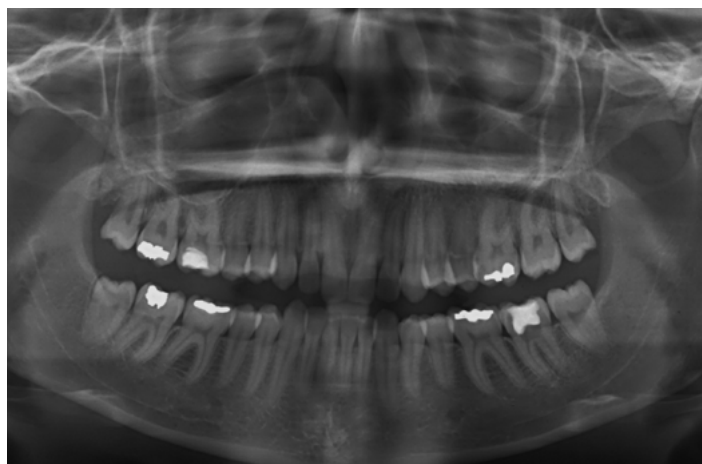
**Figura 2 (A-H)** – Vistas intrabucais do início do tratamento: Vista lateral direita no modelo de estudo **A)** Vista lateral direita no modelo de estudo, **B)** Vista frontal com boca entreaberta, **C)** Vista lateral esquerda no modelo de estudo, **D)** Vista lateral direita, **E)** Vista frontal, **F)** Vista lateral esquerda, **G)** Vista oclusal superior, **H)** Vista oclusal inferior.

Na telerradiografia de perfil, verifica-se a presença de boa relação entre as bases ósseas, perfil equilibrado e incisivos superiores verticalizados (Figura 3). E na radiografia pa-

norâmica, constata-se a presença dos terceiros molares superiores e inferiores, dente 37 com problemas endodônticos, reabsorções radiculares nos dentes 16, 26 e 35 (Figura 4).



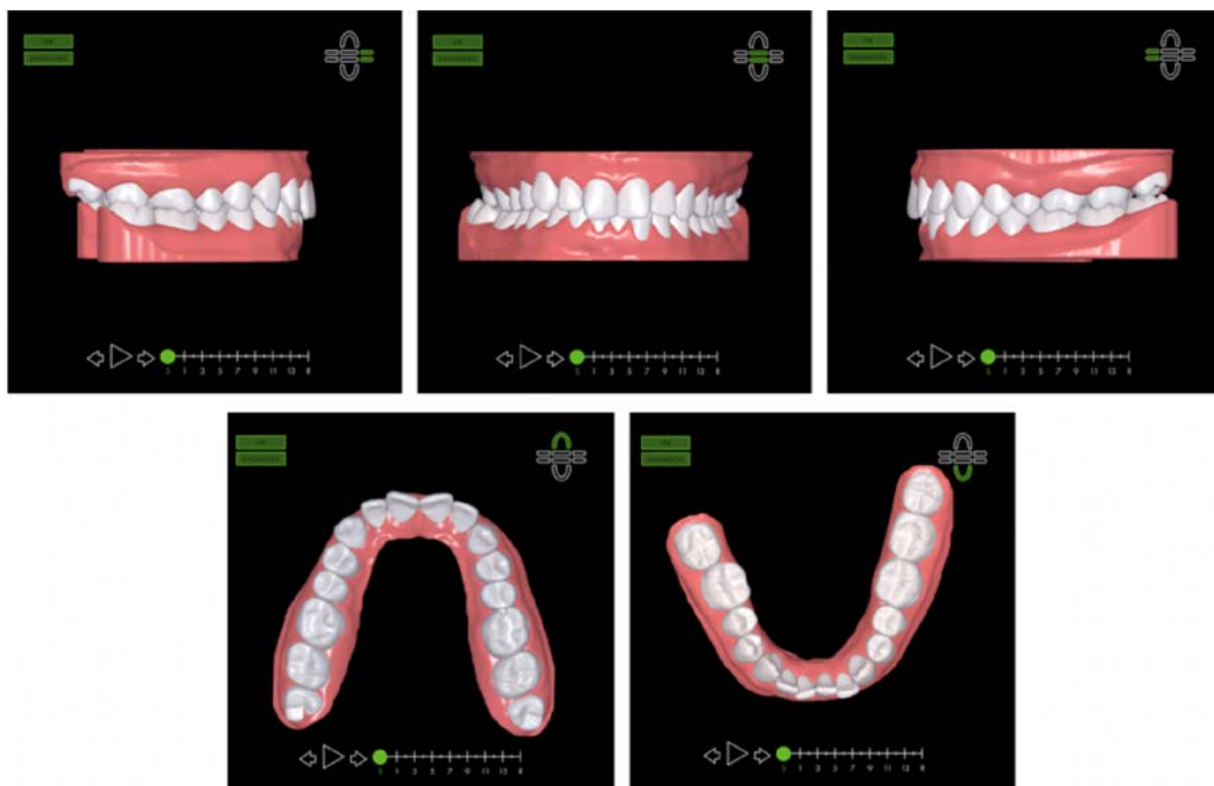
**Figura 3** – Telerradiografia de perfil inicial.



**Figura 4** – Radiografia panorâmica inicial.

Após a elaboração do plano de tratamento, o caso foi submetido ao ClearCorrect® para realização do *setup* virtual. No planejamento virtual verificou-se que o tratamento

seria realizado em 14 *steps* em ambos os arcos, como o alinhador foi trocado a cada 14 dias, o tempo total de tratamento foi de aproximadamente 7 meses (Figura 5).

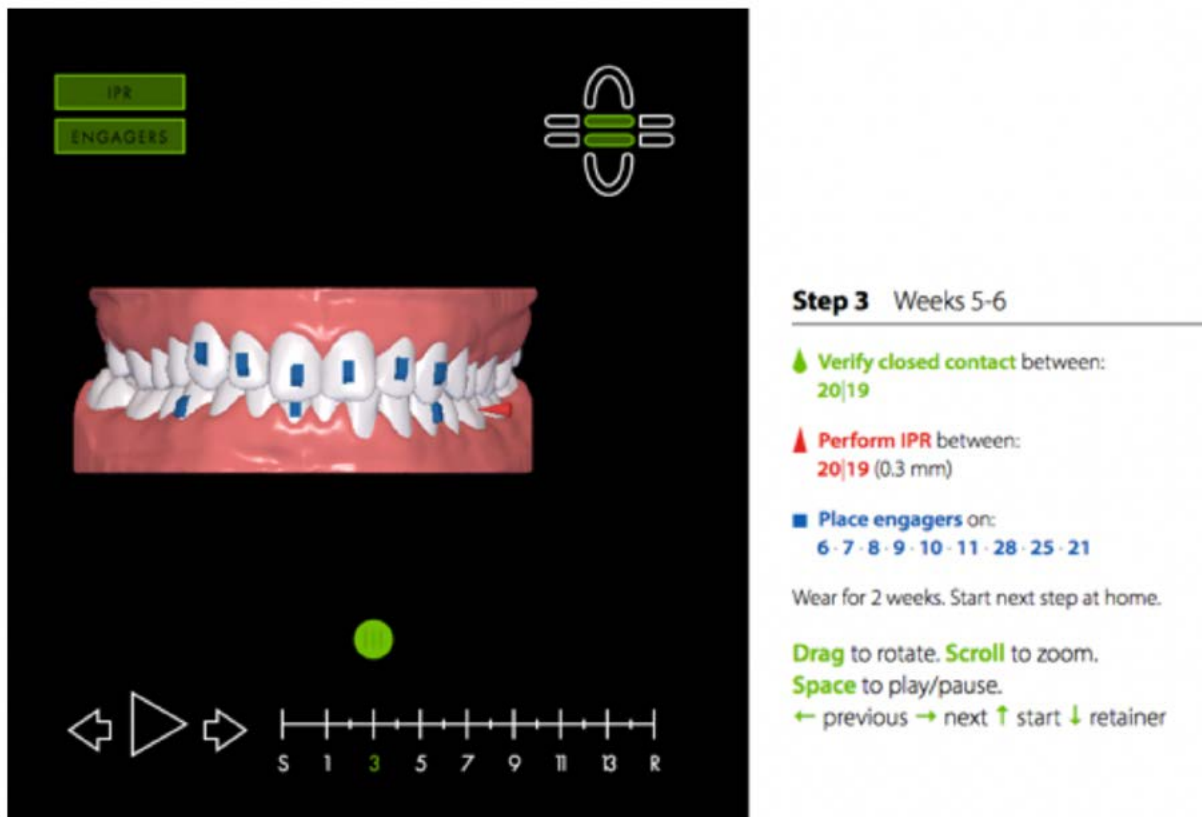

**Figura 5** – *Setup* virtual ClearCorrect inicial.



As consultas foram agendadas uma vez ao mês, para realizar os ajustes necessários. Houve a necessidade de desgastes interproximais (IPR) de 1,8 mm durante todo o tratamento e a colagem de *attachments* para potencializar a estabilização dos alinhadores e otimizar os movimentos requeridos para a correção da má

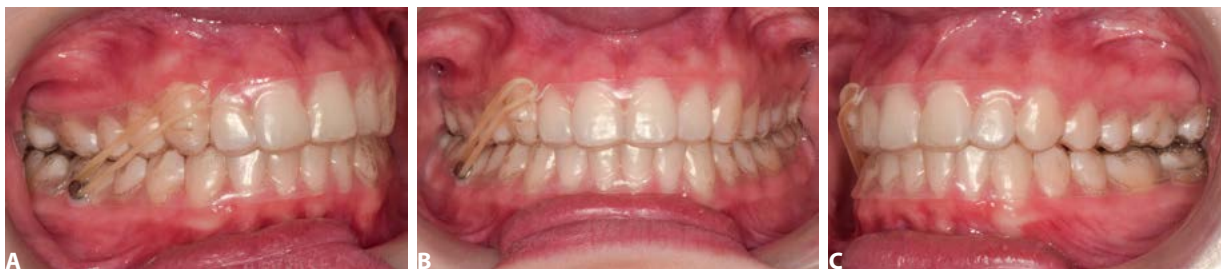oclusão. Os procedimentos de IPR e colagem de *attachments*, no protocolo da ClearCorrect®, são realizados sempre em *steps* ímpares para que se possa programar o paciente a cada um mês a partir do *step* 1. No *step* 3, foram colados *attachments* (que aparecem em azul no *setup*) e também iniciado os IPR (Figura 6).



**Figura 6** – *Setup* virtual ClearCorrect: *step* 3 com colagem de *attachments* e início de IPR.

No *step* 5, iniciou-se o uso de elásticos de Classe II 5/16 médio do lado direito para estabelecer a relação de Classe I do molar e do canino, conforme pode ser visualizado na Figura 7. E no *step* 9, preconizam-se elásticos de Classe II para ambos os lados para melhorar o engrenamento final.

No caso clínico apresentado neste trabalho, a paciente utilizou elásticos intermaxilares de Classe II (5/16 médio) 22 horas por dia desde o *step* 5 do lado da Classe II e após o *step* 9 até o final do tratamento, utilizou elásticos de ambos os lados.

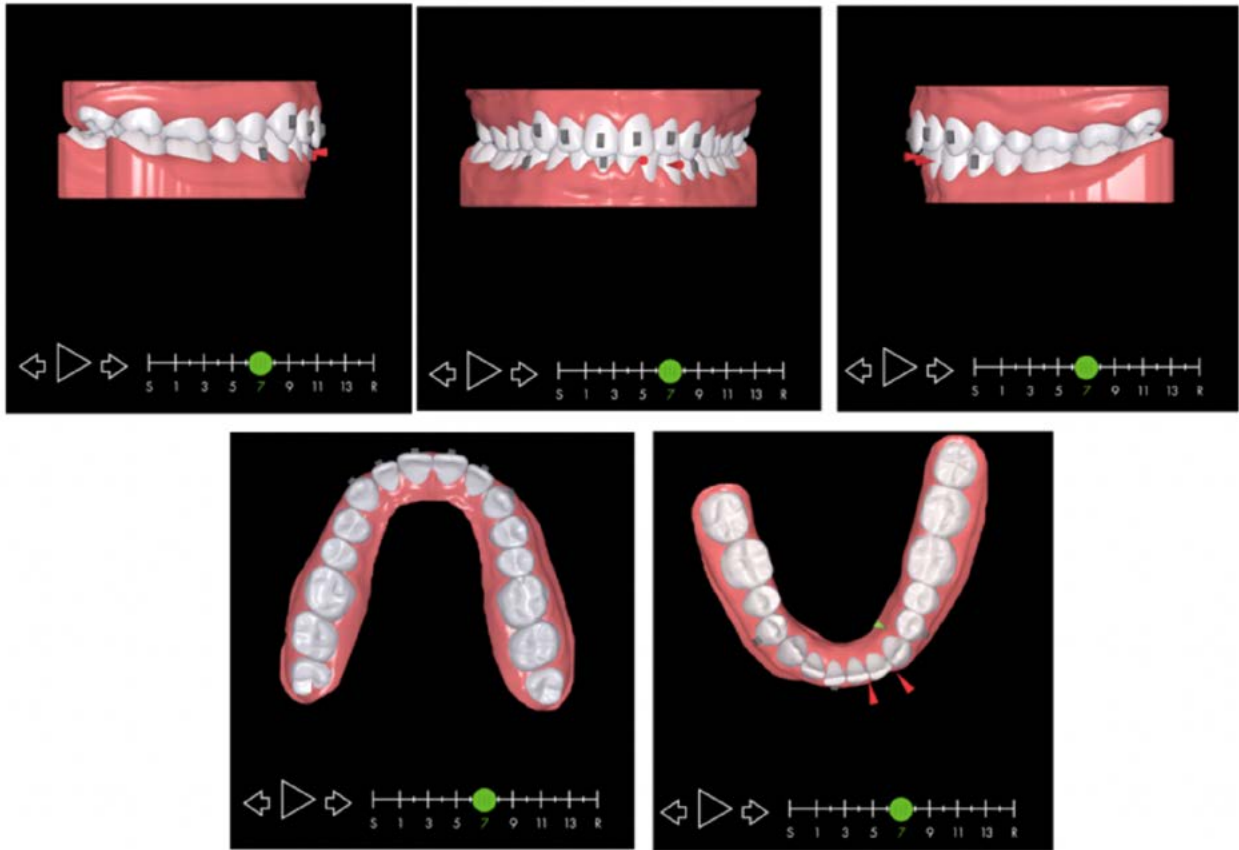


**Figura 7 (A-C)** – Vistas intrabucais com uso de elástico de Classe II unilateral: Vista lateral direita (A) Vista frontal (B) Vista lateral esquerda (C).

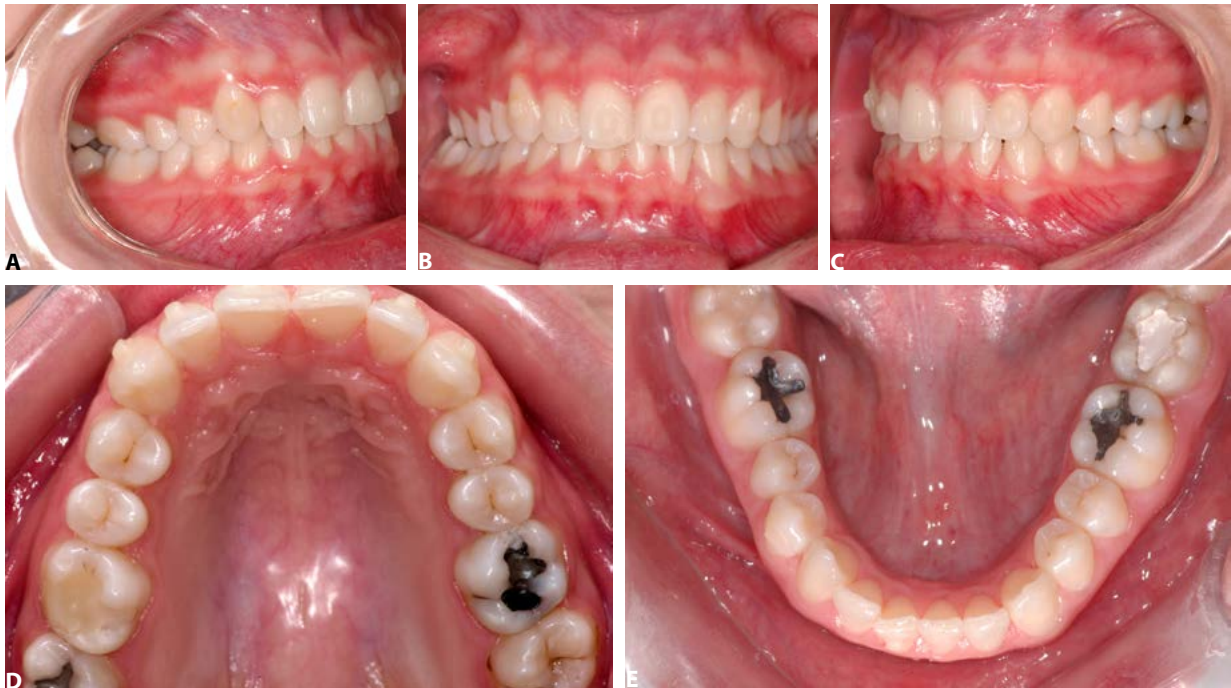

No *step 7*, os apinhamentos encontravam-se parcialmente corrigidos, bem como havia um melhor en-

grenamento entre as arcadas dentárias, como pode ser visualizado nas Figuras 8 e 9.



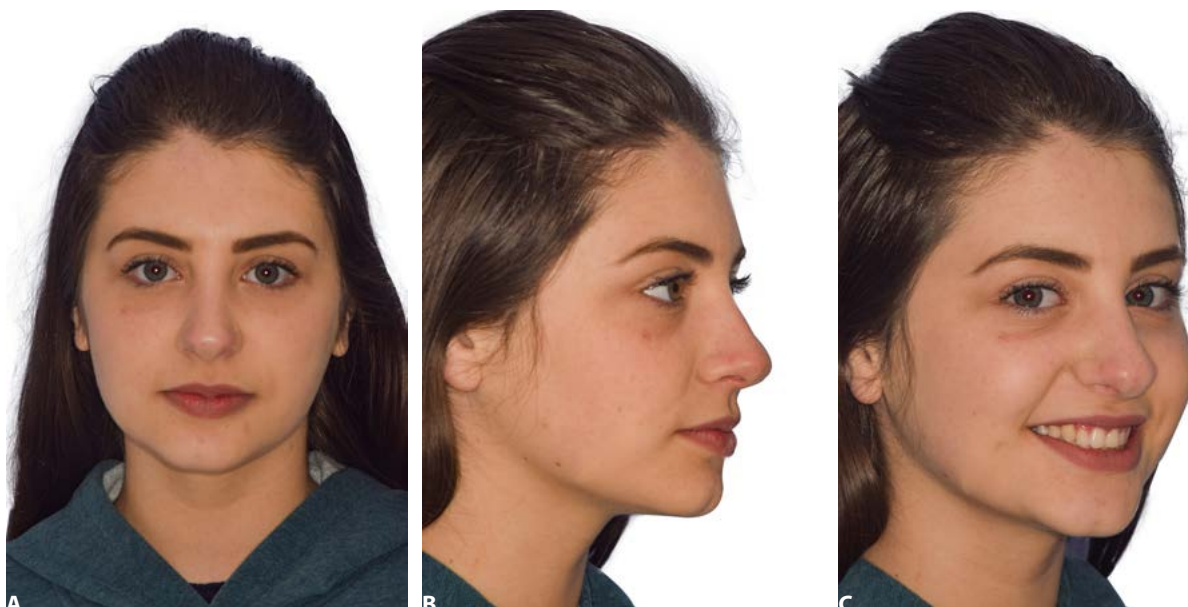**Figura 8** – Setup virtual ClearCorrect - *step 7* do tratamento indicando necessidade de IPR.



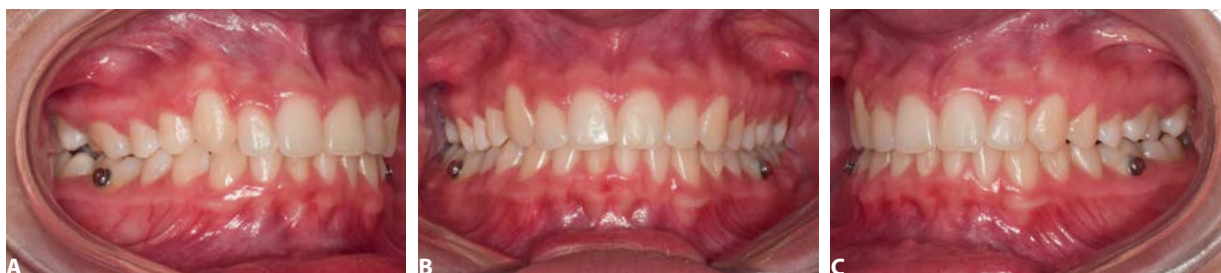**Figura 9 (A-E)** – Vistas intrabucais do tratamento no *step 7*: **A)** Vista lateral direita, **B)** Vista frontal, **C)** Vista lateral esquerda, **D)** Vista oclusal superior, **E)** Vista oclusal inferior.

Após 14 steps, pode-se visualizar uma face bastante equilibrada, um perfil agradável e um sorriso harmônico (Figura 10). Nas fotos intrabucais pode se verificar a correção das linhas médias superior e inferior, um aumento da recessão gengival do den-

te 13 em função do movimento de rotação (recessão presente no início do tratamento pela pequena quantidade de gengiva ceratinizada), um bom engrenamento e melhora significativa nas relações entre caninos e molares (Figura 11).



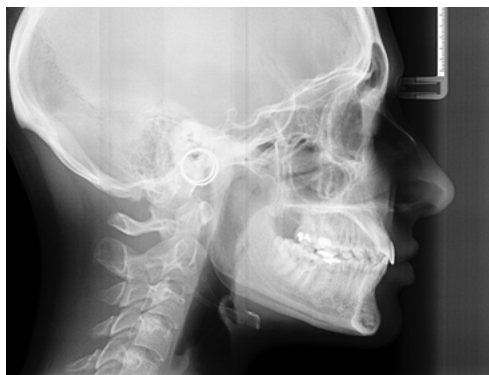**Figura 10 (A-C)** – Vistas extra-bucais: **A)** frontal, **B)** de perfil, **C)** sorrindo.



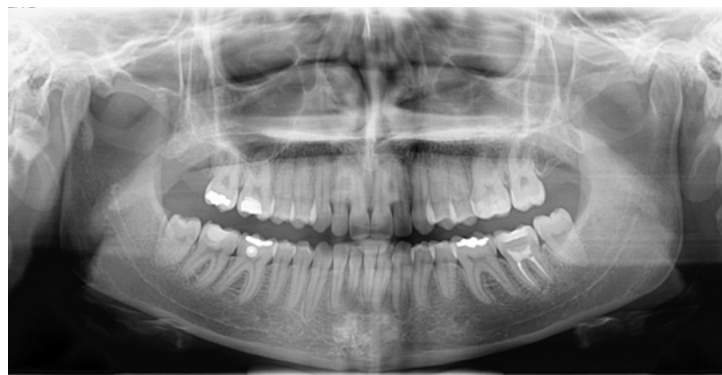**Figura 11 (A-C)** – Vistas intrabucais do final do tratamento: **A)** Vista lateral direita, **B)** Vista frontal, **C)** Vista lateral esquerda.

Na avaliação final da telerradiografia de perfil, verifica-se o restabelecimento adequado da inclinação dos incisivos superiores e a manutenção do perfil que já era muito bom e da harmonia entre as bases ósseas (Figura 12). E na

figura 13, constata-se as exodontias dos terceiros molares superiores (a paciente optou pelas exodontias dos inferiores após o tratamento), controle das reabsorções radiculares presentes e o tratamento endodôntico do dente 37.



**Figura 12** – Telerradiografia de perfil final.



**Figura 13** – Radiografia panorâmica final.

## Discussão

A correção da má oclusão de Classe II pode ser realizada por diversas formas de tratamento e é influenciada pela gravidade da má oclusão esquelética ou dentária, grau de colaboração do paciente, idade e estética<sup>4,13,16</sup>. O protocolo com extrações consiste basicamente em extrair quatro pré-molares (superior e inferior) ou dois pré-molares superiores. Casos em que se pode evitar extrações, é preferível a distalização dos molares superiores, sendo um tratamento mais conservador<sup>16</sup>. Para tanto, de acordo com Ravera et al 2016<sup>4</sup>, os terceiros molares superiores, quando presentes, devem ser extraídos para permitir o movimento de distalização. Aparelhos extrabuciais são tradicionalmente usados para essa mecânica, mas como relataram Bolla et al 2002<sup>18</sup> e Higa 2015<sup>20</sup>, dependem da colaboração do paciente. Outros métodos indicados para tratamento da Classe II são os aparelhos pêndulo, Herbst, Forsus, distalizador de Carriere, desgates interproximais, uso de elásticos intermaxilares de Classe II e dispositivos de ancoragem temporária<sup>13,15,16,21,22</sup>.

Segundo Garino et al 2016<sup>17</sup> os *attachments* inseridos no sentido vertical aumentam a ancoragem posterior e apresentam maior controle na inclinação durante o movimento de distalização. No presente caso clínico, foram utilizados seis *attachments* na arcada superior – região anterior – e três na arcada inferior. Todos no sentido vertical, otimizando o controle dos movimentos durante a retração dos dentes anteriores. Apesar de Djeu et al 2016<sup>4</sup> afirmarem que os alinhadores são deficientes na correção de má oclusões no sentido ântero-posterior, no presente caso clínico foi possível a correção da má oclusão de Classe II com o uso de alinhadores associando-se com IPR, *attachments* e uso de elásticos intermaxilares de Classe II durante a distalização sequencial dos molares e a retração anterior. Outra vantagem apresentada pelos alinhadores é a menor incidência de reabsorção radicular, quando comparada ao tratamento ortodôntico convencional<sup>11,12,23,24,25,26</sup>. Tanto Yi et al 2018<sup>23</sup>, quanto Fang et al 2019<sup>25</sup> relataram uma incidência e severidade de reabsorção radicular mais baixa, quando comparada com aparelhos fixos convencionais. Em um recente trabalho de Li et al 2020<sup>26</sup>, objetivando investigar e comparar a prevalência e a severidade da reabsorção radicular apical (RRA) em pacientes tratados com alinhadores e aparelhos fixos convencionais, usando Tomografia Computadorizada Cone Bean (TCCB), concluíram que tanto a prevalência, quanto a severidade da RRA foram menores nos pacientes com alinhadores transparentes.

Apesar desse caso clínico apresentar reabsorções radiculares no início do tratamento, verifica-se que não houve aumento após a intervenção com o uso dos alinhadores.

Importante enfatizar que no tratamento com alinhadores são realizados movimentos individuais, ou seja, são selecionados, de maneira prioritária, determinados dentes, corrigindo-os de maneira sequencial. Isso faz com que não haja movimentos de vai-e-vem, proporcionando, quando

bem indicado, um menor tempo de tratamento<sup>27</sup>.

O tempo de tratamento de Classe II depende da idade do paciente e severidade da má oclusão. Casos em que são realizados tratamentos precoces em crianças (duas fases) necessitam de mais tempo, quando comparados com um tratamento somente em uma fase em pacientes já adolescentes ou adultos e com um grau de má oclusão mais leve. De acordo com os resultados de Yin et al 2019<sup>21</sup>, o tratamento com o uso de elásticos de Classe II, apesar da necessidade de uso por mais tempo, é mais rápido, quando comparado com o distalizador de Carriere e aparelho Forsus, já que após remoção do distalizador de Carriere é necessária a montagem do aparelho fixo convencional. No entanto, Shupp, Haubrinch e Neuman, 2010<sup>28</sup> constataram que tratar um paciente Classe II jovem com aparelho distalizador de Carriere, previamente ao tratamento com alinhador, torna-se mais rápido e igualmente eficiente, como demonstrado pelos autores em um paciente que utilizou o distalizador de Carriere por 4 meses e após mais dez meses de alinhador com uso de elásticos intermaxilares e *attachments*. Para eles, o tratamento de pacientes Classe II com alinhadores é praticamente impossível sem associar com ancoragem proporcionada pelo elástico de Classe II, que deve ser usada toda a noite e por no mínimo três horas durante o dia. Já Fischer 2010<sup>29</sup> relatou três casos clínicos de pacientes jovens com má oclusão de Classe II, em que não fez uso de auxiliares como elásticos ou técnica combinada com aparelho fixo convencional. O tratamento foi realizado com sucesso, porém o mais longo foi de 26 meses, sendo necessários 51 alinhadores superiores e 6 inferiores. Para Lombardo et al 2018<sup>13</sup>, o uso combinado de alinhadores transparentes com auxiliares, é uma das maneiras para solucionar má oclusão de Classe II, dentro de um período de tempo comparável à Ortodontia fixa convencional. No entanto, afirmaram que sem o uso de auxiliares, os alinhadores não conseguem atingir 100% de previsibilidade dos movimentos. No caso clínico apresentado neste trabalho, a paciente utilizou elásticos intermaxilares de Classe II (5/16 médio) 22 horas por dia desde o *step* 5 do lado da Classe II e, após o *step* 9 até o final do tratamento, utilizou elásticos de ambos os lados.

O controle da extrusão e do torque dos incisivos centrais superiores não foram totalmente alcançados durante a retração anterior com os alinhadores<sup>30</sup>. Essa falta de controle pode afetar a qualidade da oclusão final, pois o torque lingual de coroa e a extrusão dos incisivos pode dificultar ou impedir a perfeita intercuspidação durante a retração anterior. Provavelmente em função da maior resistência gerada pelo poliuretano – material utilizado nos alinhadores ClearCorrect® – e de seu recorte 2mm acima do zênite gengival, houve um excelente controle do torque dos incisivos superiores, inclusive aumentando a vestibularização dos mesmos.

Segundo Li et al 2016<sup>31</sup>, a quantidade de ativação influencia substancialmente a magnitude de força gerada pelos alinhadores e, portanto, afirmaram que a ativação



não deve exceder a 0,5mm para produzir um movimento de translação do incisivo central superior. Afirmaram ainda que os alinhadores apresentaram um rápido relaxamento nas primeiras 8 horas e que depois diminuiu lentamente até estabilizarem no 4º ou 5º dia, concluindo ser importantes esses primeiros 4 ou 5 dias para o tratamento ortodôntico. Entretanto, para White et al<sup>32</sup>, os pacientes tratados com aparelhos fixos convencionais relataram maior desconforto e consumiram mais analgésicos do que os pacientes tratados com alinhadores transparentes. No presente caso clínico, a paciente relatou uma forte pressão nos dentes sempre que trocava os alinhadores, mas que diminuía consideravelmente após os primeiros dias.

Em relação à doença periodontal, os autores Bollen et al 2008<sup>2</sup>, Karkhanechi et al 2013<sup>9</sup> e Levrini et al 2019<sup>6</sup> concluíram que os pacientes tratados com alinhadores transparentes apresentaram melhor estado de saúde periodontal, quando comparados aos pacientes tratados com aparelhos fixos convencionais. Por serem removíveis, facilitam a higiene bucal, sendo evidenciada uma diminuição dos níveis de placa, inflamação gengival, sangramento à sondagem e profundidade de bolsas periodontais. Sendo assim, esses resultados sugerem que pacientes com risco de periodontite são mais indicados para tratamentos com alinhadores ortodônticos.

## Consideração Final

Pôde-se constatar que para o presente caso clínico, os alinhadores da ClearCorrect® apresentaram-se eficientes na correção da má oclusão de Classe II e atenderam às expectativas estéticas da paciente.

## Referências

1. Jeremiah HG, Bister D, Newton JT. Social perceptions of adults wearing orthodontic appliances: a cross-sectional study. *Eur. j. orthod.* 2011; 33(5):476-82.
2. Bollen A, Cunha-cruz J, Bakko DW. The effects of orthodontic therapy on periodontal health A systematic review of controlled evidence. *J. Am. Dent. Assoc.* 2008; 139(4):413-22.
3. Liu H, Sun J, Dong Y, Lu H, Zhou H, Hansen BF et al. Periodontal health and relative quantity of subgingival Porphyromonas gingivalis during orthodontic treatment. *Angle orthod.* 2011; 81(4):609-15.
4. Ravera S, Castroflorio T, Garino F, Daher S, Cugliari G, Deregibus A. Maxillary molar distalization with aligners in adult patients: A multicenter retrospective study. *Prog. orthod.* 2016; 17:12.
5. Weir T. Clear aligners in orthodontic treatment. *Aust. dent. j.* 2017; 62:58-62.
6. Levrini L, Mangano A, Montanari P, Margherini S, Caprioglio A, Abbate GM. Periodontal health status in patients treated with the Invisalign® system and fixed orthodontic appliances: A 3 months clinical and microbiological evaluation. *Eur. j. dent.* 2015; 9(3):404-10.
7. Abraham KK, James A, Thenumkal E, Emmatty T. Correction of anterior crossbite using modified transparent aligners: An esthetic approach. *Contemp. clin. dent.* 2016; 7(3):394-7.
8. Yokoi Y, Arai A, Kawamura J, Uozumi T, Usui Y, Okafuji N. Effects of Attachment of Plastic Aligner in Closing of Diastema of Maxillary Dentition by Finite Element Method. *J Healthcare Eng.* 2019; 3:1-6.
9. Karkhanechi M, Chow D, Sipikin J, Sherman D. Periodontal status of adult patients treated with fixed buccal appliances and removable aligners over one year of active orthodontic therapy. *Angle orthod.* 2013; 83(1):146-51.

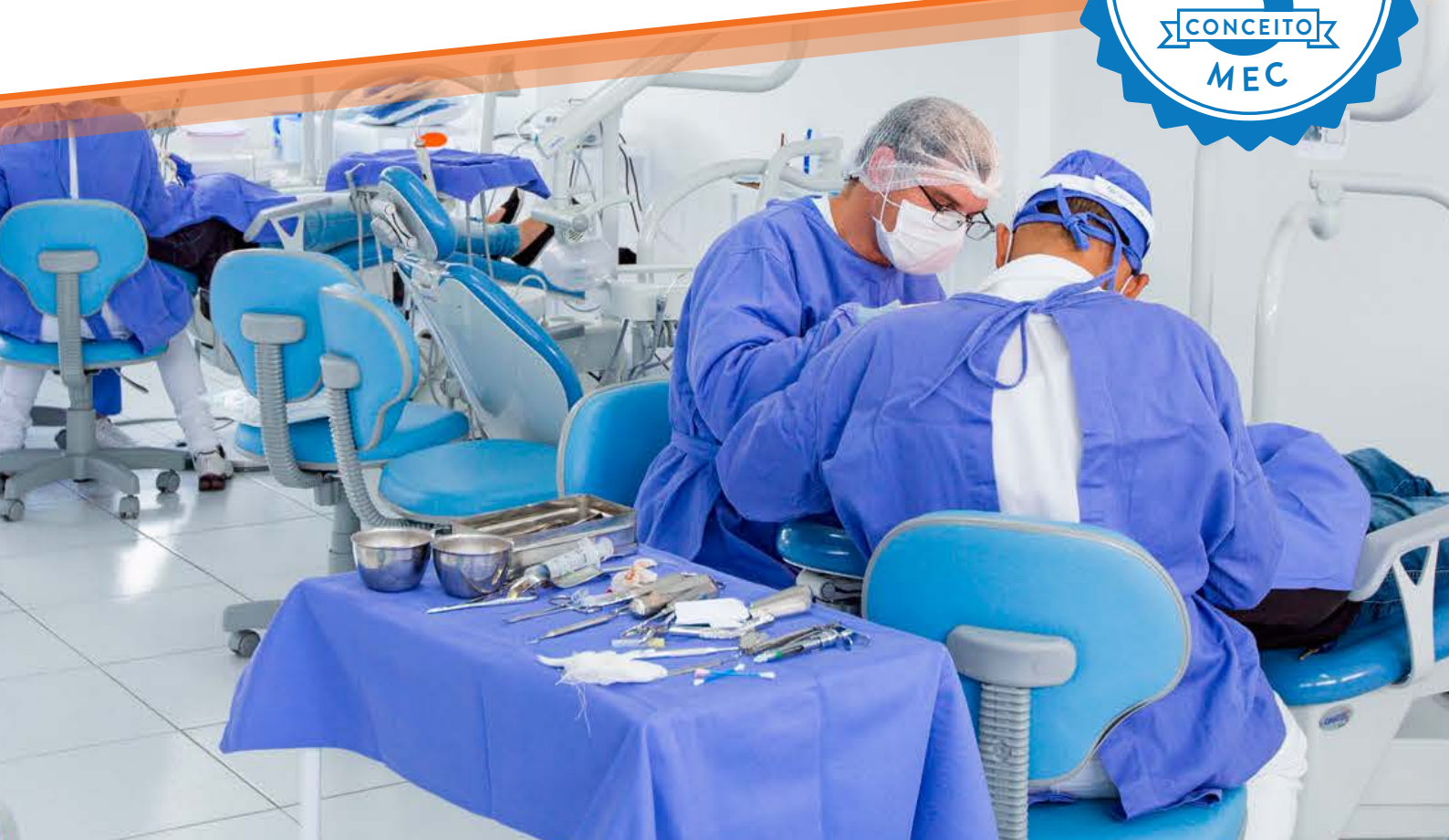10. Buschang PH, Shaw SG, Ross M, Crosby D, Campbell PM. Comparative time efficiency of aligner therapy and conventional edgewise braces. *Angle orthod.* 2014; 84(3):391-6.
11. Krieger E, Drechsler T, Schmidtmann I, Jacobs C, Haag S, Wehrbein H. Apical root resorption during orthodontic treatment with aligners? A retrospective radiometric study. *Head face med.* 2013; 9(2):1-8.
12. Gay G, Ravera S, Castroflorio T, Garino F, Rossini G, Parrini S et al. Root resorption during orthodontic treatment with Invisalign®: a radiometric study. *Prog. orthod.* 2017; 18(1):0-5.
13. Lombardo L, Colonna A, Carlucci A, Oliverio T, Siciliani G. Class II subdivision correction with clear aligners using intermaxillary elastics. *Prog. orthod.* 2018; 19(1):32-40.
14. Miller KB, McGorray SP, Womack R, Quintero JC, Perelmuter M, Gibson J et al. A comparison of treatment impacts between Invisalign aligner and fixed appliance therapy during the first week of treatment. *Am. j. orthod.* 2007; 131(3):302e1-9.
15. Akin M, Erdur EA, Öztürk O. Asymmetric dental arch treatment with Forsus fatigue appliances: Long-term results. *Angle orthod.* 2009; 89(5):688-96.
16. Janson G, Estelita S, Barros C, Simão TM, Freitas MR. Variáveis relevantes no tratamento da má oclusão de Classe II. *Rev. dent. press ortodon. ortop. facial.* 2009; 14(4):149-57.
17. Garino F, Castroflorio T, Daher S, Ravera S, Rossini G, Cugliari G et al. Effectiveness of Composite Attachments in Controlling Upper-Molar Movement with Aligners. *J. clin. orthod.* 2016; 16(6):341-7.
18. Bolla E, Muratore F, Carano A, Bowman SJ. Evaluation of Maxillary Molar Distalization with the Distal Jet: A Comparison with Other Contemporary Methods. *Angle orthod.* 2002; 72(5):481-94.
19. Simon M, Keilig L, Schwarze J, Jung BA, Bourauel C. Treatment outcome and efficacy of an aligner technique – regarding incisor torque, premolar derotation and molar distalization. *BMC oral health.* 2014; 14(1):1-7.
20. Higa RH, Henriques, JFC. Tratamento da má oclusão de Classe II com Distal Jet e aparelho fixo Treatment of Class II malocclusion with the Distal Jet and fixed appliance. *Ortho sci.* 2015; 8(31):355-62.
21. Yin K, Han E, Guo J, Yasumura T, Grauer D, Sameshima G. Evaluating the treatment effectiveness and efficiency of Carriere Distalizer: a cephalometric and study model comparison of Class II appliances. *Prog. orthod.* 2019; 20(1):24-36.
22. Aras I, Pasaoglu A. Class II subdivision treatment with the Forsus Fatigue Resistant Device vs intermaxillary elastics. *Angle orthod.* 2017; 87(3):371-6.
23. Yi J, Xiao J, Li Y, Li X, Zhao Z. External apical root resorption in non-extraction cases after clear aligner therapy or fixed orthodontic treatment. *J. dent. sci.* Mar 2018; 13(1):48-53.
24. Eissa O, Carlyle T, El-Bialy T. Evaluation of root length following treatment with clear aligners and two different fixed orthodontic appliances. A pilot study. *J. orthod. sci.* 2018; 6:7-11.
25. Fang X, Qi R, Liu C. Root resorption in orthodontic treatment with clear aligners: A systematic review and meta-analysis. *Orthod. craniofac. res.* 2019; 22(4):259-269.
26. Li Y, Deng S, Mei L, Li Z, Zhang X, Yang C et al. Prevalence and severity of apical root resorption during orthodontic treatment with clear aligners and fixed appliances: a cone beam computed tomography study. *Progr. orthod.* 2020; 21(1):1-8.
27. Cowley DP, Mah J, O'Toole B. The Effect of Gingival-Margin Design on the Retention of Thermoformed Aligners. *J. clin. orthod.* 2012; 46(11):697-702.
28. Schupp W, Haubrich J, Neumann I. Class II Correction with the Invisalign System. *J. clin. orthod.* 2014; 40(1):28-35.
29. Fischer K. Invisalign Treatment of Dental Class II Malocclusions without Auxiliaries. *J. clin. orthod.* 2010; 44(11):665-72.
30. Dai F-F, Xu T-M, Shu G. Comparison of achieved and predicted tooth movement of maxillary first molars and central incisors: First premolar extraction treatment with Invisalign. *Angle orthod.* 2019; 89(5):679-687.
31. Li X, Ren C, Wang Z, Zhao P, Wang H, Bai Y. Changes in force associated with the amount of aligner activation and lingual bodily movement of the maxillary central incisor. *Korean. j. orthod.* 2016; 46(2):65-72.
32. White DW, Julien KC, Jacob H, Campbell PM, Buschang PH. Discomfort associated with Invisalign and traditional brackets: A randomized, prospective trial. *Angle orthod.* 2017; 87(6):801-8.

# ODONTOLOGIA EM APENAS 4 ANOS!

A FACULDADE HERRERO OFERECE **INFRAESTRUTURA MODERNA E COMPLETA**, ALÉM DE UM FORMATO DIFERENCIADO DE ENSINO QUE POSSIBILITA A GRADUAÇÃO EM ODONTOLOGIA EM **8 SEMESTRES**. TUDO ISSO, **RECONHECIDO PELO MEC COM CONCEITO 4**.

TURMAS PERÍODO MATUTINO E NOTURNO

NO MÁXIMO 15% DE EAD  
MAIS QUALIDADE PARA VOCÊ





## Protocolo clínico de desgastes interproximais no tratamento com alinhadores ortodônticos

### Clinical protocol for interproximal reduction in treatment with orthodontic aligners

Roberto Soares da Silva Júnior<sup>1</sup>  
Fabio Pinto Guedes<sup>2</sup>  
Renato Parsekian Martins<sup>3</sup>

---

#### Resumo

O tratamento com alinhadores ortodônticos já uma realidade na prática ortodôntica, em especial para casos de baixa complexidade. Em muitos desses casos, a falta de espaço, caracterizada pelo apinhamento, faz parte do problema. Assim, com intuito de prover espaços, dentre inúmeros recursos existentes, pode-se também considerar o desgaste interproximal, a depender de cada caso. Com a finalidade de reduzir o diâmetro mesiodistal dos dentes, os desgastes interproximais precisam ser feitos de forma criteriosa. O objetivo desse artigo é apresentar um protocolo seguro de desgastes interproximais considerando diferentes situações clínicas.

**Descritores:** Ortodontia, Ortodontia corretiva, aparelhos ortodônticos removíveis.

#### Abstract

Treatment with orthodontic aligners is already a reality in orthodontic practice, especially for low complexity cases. In many of these patients, the lack of space, characterized by crowding, is part of the problem. Thus, in order to provide spaces, among numerous available resources, interproximal reduction may be considered, depending on each case. In order to shorten mesiodistal teeth width, interproximal reduction should be done carefully. This paper aims to present a reliable protocol for interproximal reduction considering different clinical situations.

**Descriptors:** Orthodontics, corrective orthodontics, removable orthodontic appliances.

<sup>1</sup> Mestre e Doutor em Ortodontia – UNESP – Araraquara, Prof. do curso de especialização Orthoevidence – ABO Goiás.

<sup>2</sup> Mestre em Ortodontia – Universidade Sagrado Coração – Bauru/SP, Professor do curso de especialização em Ortodontia – Faculdade Especializada na Área de Saúde do Rio Grande do Sul – Passo Fundo/RS.

<sup>3</sup> Mestre, Doutor e Pós-Doutor em Ortodontia – UNESP – Araraquara, Prof. colaborador da Pós-graduação em Ciências Odontológicas – Área de Ortodontia – UNESP – Araraquara.

E-mail do autor: [fabioguedesortodontia@gmail.com](mailto:fabioguedesortodontia@gmail.com)

Recebido para publicação: 28/02/2020

Aprovado para publicação: 06/03/2020

Como citar este artigo:

da Silva Jr, Guedes FP, Martins RP. Protocolo clínico de desgastes interproximais no tratamento com alinhadores ortodônticos. *Orthod. Sci. Pract.* 2020; 13(49):114-118.

DOI: 10.24077/2019;1349-114118



## Introdução

Mesmo em período de crise econômica, o mercado de saúde e estética é o que mais cresce em nosso país, com uma taxa de crescimento de mais de 500% nos últimos 5 anos. Essa realidade acaba sendo sentida nos consultórios, com pacientes buscando formas de tratamento ortodôntico cada vez mais estéticas e tratamentos que resultem em um sorriso “perfeito”. Esse movimento também direciona as novas tecnologias, que surgem como ferramentas para atingir esses objetivos. Uma dessas novas e importantes ferramentas é a Ortodontia digital, que trouxe ao ortodontista uma precisão ainda maior no diagnóstico e planejamento, tendo toda a movimentação necessária para correção do posicionamento dentário e a quantidade de desgastes interproximais previamente planejadas. O que antes dependia de análises com medição manual dos dentes e algumas fórmulas, hoje se sabe a partir de alguns cliques, com uma precisão bem maior do que a obtida com o olho humano.

Os alinhadores ortodônticos são reconhecidamente uma das formas mais estéticas disponíveis e está em um constante processo de inovação. Os softwares de planejamento têm se tornado cada vez mais precisos e otimizados e, em paralelo, o material de fabricação dos alinhadores (plástico) tem se tornado mais estético, com menor absorção de água e uma melhor reposta biomecânica. Mesmo com toda a evolução, a realização de desgastes interproximais (DIPs) ainda é um procedimento comum no tratamento com alinhadores, porque pontos de contatos justos dificultam o movimento dentário promovido pela força do alinhador. Por ser um procedimento técnico de simples execução, a realização desses desgastes se tornou comum na prática do ortodontista<sup>1</sup>. Entretanto, esse deve ser realizado com cautela e precisão, evitando desgastes desnecessários e excessivos, aumento da incidência de cárie, problemas periodontais pela proximidade das raízes e pontos de contato deficientes.

Um dos principais problemas estéticos que fazem o paciente procurar o tratamento ortodôntico é o apinhamento anterior<sup>2</sup>. Nesses casos, a solução pode vir do aumento do perímetro do arco ou da diminuição de massa dentária presente, com a realização de desgastes interproximais, que é a remoção seletiva de esmalte na região interproximal com o objetivo de criar espaço necessário para o movimento dentário, sendo reconhecido como um método seguro e eficaz. Com os DIPs e sem que ocorram danos aos dentes desgastados, é possível criar cerca de 7 mm de espaço na região posterior<sup>3</sup>, com o desgaste de pré-molares e molares, e cerca de 2,5 mm de espaço na região anterior<sup>4</sup>.

A remoção de esmalte feita pelos desgastes interproximais ainda gera bastante discussão a respeito do quanto esse procedimento pode causar de problemas como sensibilidade, cáries e problemas periodontais. O excesso de desgaste pode causar uma aproximação

excessiva das raízes e tornar a superfície do esmalte irregular, que pode facilitar a adesão bacteriana e o acúmulo de biofilme<sup>5</sup>. Mesmo sem uma relação direta desses problemas com a realização dos desgastes, alguns cuidados são recomendados, principalmente quando grandes desgastes são necessários, como a aplicação de íons fluoreto para proteção da estrutura remanescente e evitar grandes desgastes em um único dente na mesma consulta.

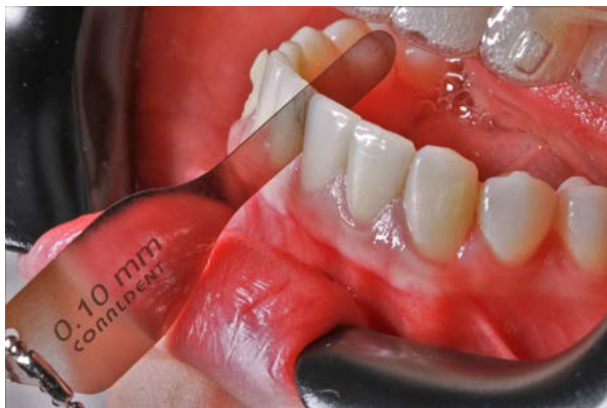O objetivo deste artigo é descrever um protocolo clínico seguro de realização do procedimento, com boa estética, estabilidade e mantendo a saúde dentária, em casos de tratamentos com alinhadores.

## Relato de caso

Em casos de alinhadores planejados digitalmente, o ortodontista recebe um relatório com a quantidade de DIP necessária para a movimentação planejada e os locais com colisões interproximais com a quantidade de desgaste necessária. Vale ressaltar a importância do ortodontista, inicialmente, realizar desgastes menores que os sinalizados no relatório devido ao fato dos softwares superestimarem as colisões. Outro detalhe importante é que os softwares de planejamento geralmente trabalham somente com uma casa decimal, assim os valores acabam sendo arredondados, ou seja, os valores presentes no *setup* final têm uma margem que deve ser considerada. Por exemplo, um desgaste interproximal apresentado no *setup* digital de 0,2 mm pode, clinicamente, ser um desgaste de 0,16 a 0,25 mm. Sendo assim, apesar do relatório final com alta precisão, é importante estar atento à todos os contatos interproximais, mesmo em regiões onde não existam DIPs planejados.

Além do relatório, durante o atendimento do paciente é imprescindível o uso de fio dental, ferramentas de desgaste interproximal (tiras de lixa metálicas, broca ultra fina, discos de desgaste) e um calibrador de espaço interproximal. Em cada consulta, todos os contatos interproximais devem ser checados com fio dental, sendo que contatos muito justos devem ser aliviados com tira de lixa metálica até que o fio dental consiga ser inserido e removido sem resistência. Por isso é importante que o retorno do paciente não ocorra com intervalos muito grandes, uma vez que um contato proximal justo pode impedir a movimentação e aumentar o tempo de tratamento. O uso de calibrador é fundamental para evitar desgastes desnecessários que podem prejudicar a estrutura dental, assim como resultar em diastemas indesejados ao fim do tratamento (Figura 1).

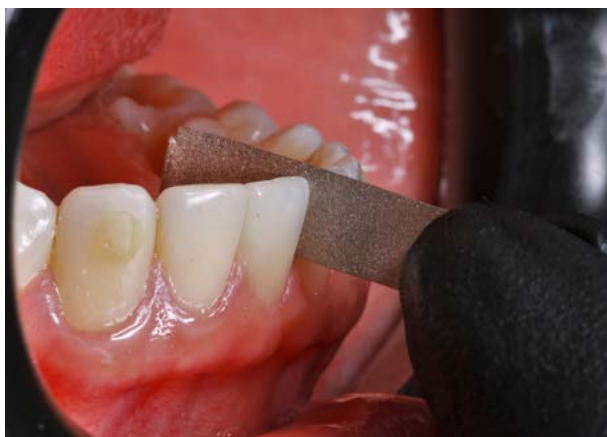Pontos de contato com necessidade de 0,1 mm de desgaste devem somente ser checados com fio dental, e aliviados somente quando o ponto de contato se mostrar justo. A partir de 0,2 mm um efetivo desgaste deve ser realizado e mensurado com um calibrador de espaço interproximal.



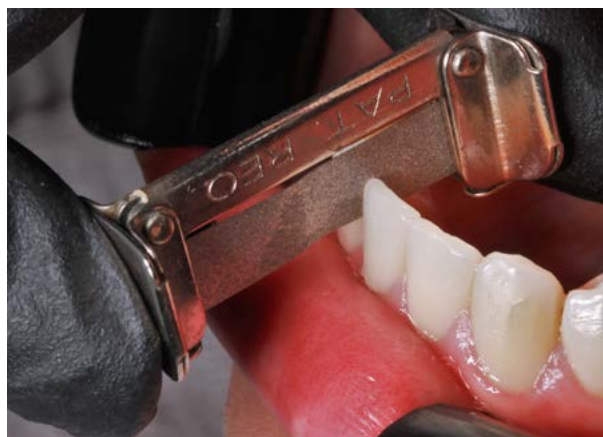**Figura 1** – Calibrador de espaços sinalizando a quantidade de espaço conseguida com o desgaste interproximal realizado (marca comercial: Coralident)

Para um DIP de 0,2 mm somente um tira de lixa metálica pode ser suficiente (Figura 2), podendo ser utilizada com o auxílio de um porta-tira de lixas (Figura 3), porta agulha Mathieu ou ainda com as próprias mãos.

A tira de lixa pode conter face de desgaste em somente um ou dos dois lados. Em caso de lixas com desgaste com somente uma face, um segmento pode ser dobrado ao meio para desgastes em maior quantidade.



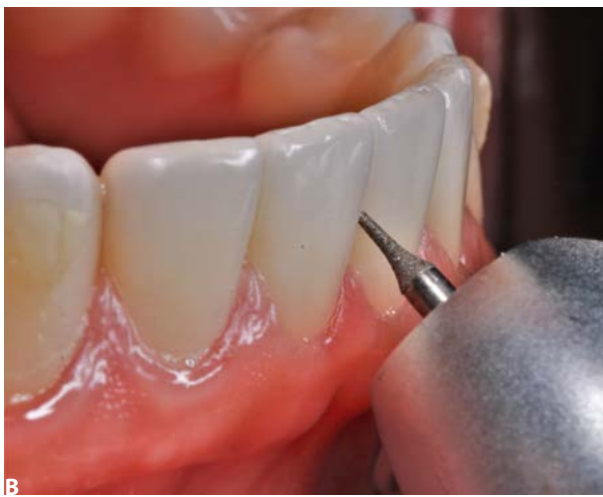**Figura 2** – Desgaste interproximal sendo realizado com as mãos



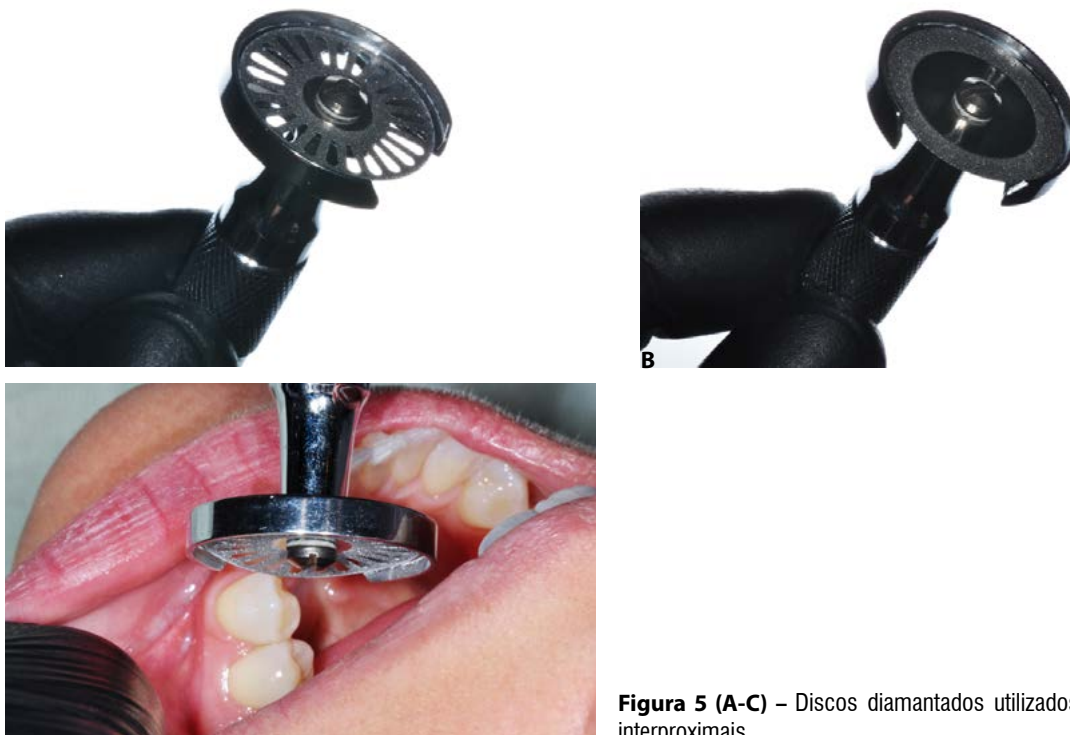
**Figura 3** – Desgastes interproximais sendo realizados com auxílio do porta-tira de lixas.

Em desgastes de 0,3 mm ou mais, recomenda-se o uso de brocas ultrafinas 2138 F (Figura 4) ou discos de desgaste (Figura 5). Os mesmos também podem ser realizados com tiras de lixa, porém irão despende um maior tempo

clínico e desconforto ao paciente. Com o uso de brocas, é recomendável iniciar o desgaste pela cervical e seguir para a incisal, já com o uso de discos o movimento se faz no sentido contrário, ou seja, de incisal para cervical.



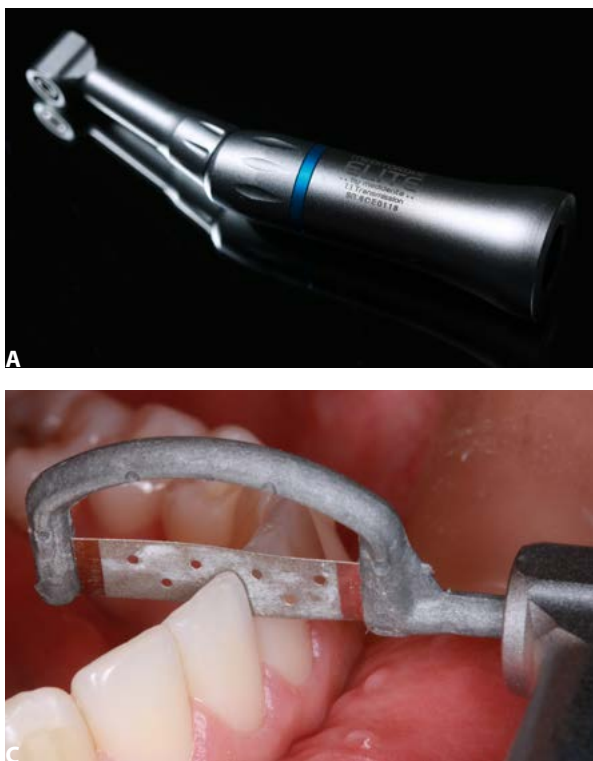
**Figura 4 (A-B)** – Broca diamantada utilizada para desgastes interproximais




**Figura 5 (A-C)** – Discos diamantados utilizados para desgastes interproximais

Outra ferramenta que tem se mostrado efetiva na realização de desgastes interproximais é o contra-ângulo com adaptação o encaixe de lixas metálicas de desgaste, que permite um bom controle da quantidade de desgaste realizado, segurança e bom tempo clínico, sendo indicado para desgastes de qualquer di-

menção (Figura 6). Esse tipo de contra-ângulo possui um kit com lixas com diferentes gramaturas, sendo as mais grossas para maiores desgastes e as mais finas para o polimento do desgaste realizado (Figura 7), e ainda contém um porta lixa para ajustes manuais ainda mais finos.



**Figura 6 (A-C)** – Contra-ângulo utilizado para desgastes interproximais.



**Figura 7** – Kit com diferentes opções de espessura de lixas a serem utilizadas no contra-ângulo.



## Referências

1. Zachrisson BU, Nyøygard L, Mobarak K. Dental health assessed more than 10 years after interproximal enamel reduction of mandibular anterior teeth. Am. J. Orthod. Dentofac. Orthop. 2007;131(2):162-9.
2. Meier B, Wiemer K, Miethke R. Invisalign - patient profiling. Analysis of a prospective survey. J Orofac Orthop 2003;64:352-8.
3. Sheridan J. Air-rotor stripping update. J Clin Orthod 1987;21:781-8.
4. Stroud J, English J, Buschang P. Enamel thickness of the posterior dentition: its implications for nonextraction treatment. Angle Orthod 1998;68:141-6.
5. Jarjoura K, Gagnon G, Nieberg L. Caries risk after interproximal enamel reduction. Am. J. Orthod. Dentofac. Orthop. 2006;130(1):26-30.

# Faça como nossos parceiros



**3 VISION ACADEMY** (Fortaleza-CE)  
**ABO** (São Paulo - SP)  
**AC-ODONTO** (Natal - RN)  
**AVANCE** (Feira de Santana - BA)  
**CEÃO** (Recife - PE)  
**CEQUO** (São Paulo - SP)  
**CISO Study** (Juazeiro do Norte - CE)  
**CTEO** (Porto Alegre - RS)  
**EQUIP** (Quixadá-CE)  
**ESCOLA SALEM** (Paranavaí-PR)

**IGEO** (Caxias do Sul-RS)  
**INST. HONDA** (São Paulo - SP)  
**INST. TELES** (Fortaleza - CE)  
**IPEO** (João Pessoa - PB)  
**ORAL CENTRUM** (Maringá - PR)  
**ORTHOPLUS** (Vila Velha-ES)  
**ORTOCLEVES** (Caruaru-PE)  
**PGO** (Brasília - DF)  
**PREMIER** (Brasília - DF)



Ofereça materiais de qualidade a seus alunos, com todos os benefícios de um assinante Plena.

- **4 edições anuais**

de uma de nossas revistas impressas

- **Valor especial**

para parcerias



Excelência é a nossa prioridade

EDITORAPLENA

(41) 3081-4052 | [www.editoraplenu.com.br](http://www.editoraplenu.com.br) | [www.facebook.com/editoraplenu](https://www.facebook.com/editoraplenu)